Über die Monokausalität

Thrombose und Embolie

Bitte scrollen

Beinvenenthrombose,
Lungenembolie, Myokardinfarkt,
Apoplex, Analthrombose etc.

Unser blaues Wunder
Vol. 4

M. Oswald

Die Suche

Die Ursache der Thromboembolie ist bisher unbekannt.
Wenn man den Nebel der sogenannten Multifaktorialität hinter sich gelassen hat, bleiben die beiden anerkannten von **Rudolf Virchow** erforschten Phänomene übrig:
Endothelläsion und Stase.

Es gibt einen Prozess, der einer Endothelläsion vorausgeht, und eine Ursache dafür.

Die Ursache ist das Sitzen auf dem Stuhl!

Der Disturbor



Evolution

Evolution ist die unablässige Veränderung zur Optimierung.

Das Ergebnis ist beim Menschen die Anatomie in variabler aufrechter Haltung und Gesundheit auf dem Boden.

Gefäße sind prinzipiell rund und spannungsneutral bindegeweblich geschützt.



Anatomie in Variation am Boden

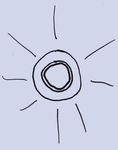

Spannungsneutralität
um die Gefäße

Der Disturbor

Beim Sitzen auf dem Stuhl wird dem Menschen die Notwendigkeit, sein eigenes Gewicht durch Spannung in Haltung zu tragen, abgenommen. Dies geschieht zudem in Fehlstellung.

Der Körper kompensiert die neue, verminderte Aufgabe durch anatomische Wandlung. Es **entsteht Unordnung.**
Diese variiert individuell in Intensität und Lokalisation.
Fehlhaltung, Fehlspannung und alterierte Eigenschaft von Geweben resultieren im Ganzen – auch in und um Gefäße.

Regionen werden minderperfundiert,
die Flussgeschwindigkeit nimmt lokal ab: **Stase**

Ergebnis: Fortschreitende kathedragene[1] Anatomiewandlung[2].
Die neue körperliche Disharmonie ist zwangläufig autoaggressiv und mit der Zeit autodesktruktiv.

[1] Kathedra (agr.) (Sitz, Sessel)

[2] Die neue anatomische und somit auch funktionelle Disproportionalität wird akzentuiert
a) in den Venen durch: Schwangerschaft, Adipositas, zunehmendes Alter, männliches Geschlecht, Pille, Rauchen, genetische Prägung, Episoden längeren Sitzens auf Reisen, im Büro oder Alltag etc.
b) in den Arterien durch: parallel entstandene Phänomene wie arterielle Hypertonie, Diabetes mellitus etc.

1. Degeneration



Im Becken-/Beinbereich exisitiert
keine aktive Spannung mehr.
Der Körper verliert im Lauf der Jahre
seine artspezifische Anatomie.



Perivaskuläre
Verspannungen

2. Destruktion

Fehlspannung um Venen und Arterien, oft verstärkt durch zusätzliche Mutation der Gefäßform[3] oder Wandbeschaffenheit, verursacht eine **spontane Ruptur**.

Die bekannte Verletzung des Endotels (Virchow) ist mehr als eine zelluläre Lücke – sie ist eine **tiefer reichende Wunde, die** in das Lumen des betroffenen Transportgefäßes **blutet**.

[3] Zusätzliche vaskuläre Risiken:
Aneurysma, Arteriosklerose, Stenose



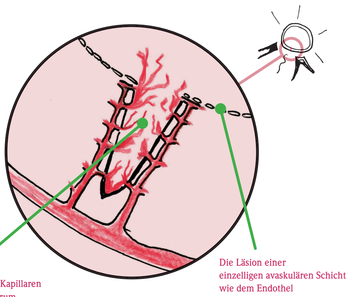

Blutung aus
intramuralen Kapillaren
der Vasa vasorum

Die Läsion einer
einzelligen avaskulären Schicht
wie dem Endothel
kann nicht bluten

3. Regeneration

Wie an jeder anderen Wunde wird die Blutung mit Blutstillung aus dem Gewebe heraus beantwortet. Kapillaren der Gefäßwand kontrahieren sich. Blut aus den Vasa vasorum liefert Material für die primäre und sekundäre Hämostase.

Ergebnis ist der fest eingewobene Primärthrombus.
Dies ist ein aktiver Heilvorgang des Körpers.



Primärthrombus

4. Neoplasie

Stase

Nur im Falle einer lokal verminderten Perfusion – was auch Virchow schon beschrieben hat – können sich jetzt Thrombozyten und Blutzellen aus dem Gefäßlumen im passiven Vorgang der isoliert plasmatischen Gerinnung an der Thrombuskuppe anlagern[4].
Es resultiert ein geschichtetes, zwiebelschalenförmiges Hämapponat[5].
Eine neue, natürlich nicht vorkommende Form verfestigten Blutes. Es ist weder Thrombus noch Koagel.

Eine **Thrombose** wächst so
zu ihren unterschiedlichen Dimensionen[4].



Die Fixierung des Apponats ist isoliert
kleinflächig an der Thrombuskuppe,
nicht am umgebenden Endothel

[4] Die Thrombophilie akzentuiert vermutlich diesen Vorgang
[5] apponere (lat.) (anlagern)

5. Motion

Das Hämapponat ist nicht geweblich, daher instabil. Es ist im Bereich der Kontaktfläche zum intakten Endothel haltlos und daher leicht dislozierbar.

Durch Bewegung wird das Apponat partiell oder in toto von der Thrombuskuppe gelöst und somit zum Embolus. Dieser wird vom Blutstrom mitgerissen und blockiert ein arterielles Segment. So kommt es zum akuten Blutstopp, zur Embolie[6].

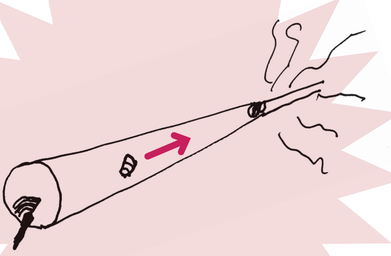

Embolie †

[6] kardial, zerebral, pulmonal, viszeral, peripher, okulär etc.

Prävention ist möglich

Der Rückweg von Embolie und Thrombose zur Ursache

ISBN 978-3-00-088292-0

Keine Thromboembolie
ohne Appositionsthrombus

Kein Appositionsthrombus[1]
ohne Primärthrombus und Stase

[1] Thrombose

Kein Primärthrombus ohne Hämostase

Keine Hämostase
ohne Blutung aus Kapillaren

Keine Blutung aus Kapillaren endovasal
ohne Ruptur der Gefäßinnenwand

Keine spontane endovasale Ruptur
ohne perivaskuläre Verspannung,
meist mit Gefäßpathologie

Keine perivaskuläre Verspannung oder Stase
ohne kathedragene[2] Anatomie

[2] siehe umseitiger Text

Keine kathedragene Anatomie
ohne chronisches Stuhlsitzen

Der Stuhl ist die Ursache

Das Gebrauchen
ist der vermeidbare Vorgang

Nicht-Gebrauchen ist die Botschaft

Natürlichkeit ist Prävention

Autor und Zeichnungen: Dr. med. Martin Oswald, dr-oswald.de
Design: profibaeto.de
Druck: devega.de
Erstauflage 9/26 | 1.500 Stück